

Одобрено
Объединенной комиссией
по качеству медицинских услуг
Министерства здравоохранения
и социального развития
Республики Казахстан
от «15» сентября 2016 года
Протокол № 11

КЛИНИЧЕСКИЙ ПРОТОКОЛ ДИАГНОСТИКИ И ЛЕЧЕНИЯ

БОЛЕЗНИ ГУБ У ДЕТЕЙ

1. Содержание:

Соотношение кодов МКБ-10 и МКБ-9	2
Дата разработки протокола	2
Пользователи протокола	2
Категория пациентов	2
Шкала уровня доказательности	2
Определение	2
Классификация	2
Диагностика и лечение на амбулаторном уровне	3
Показания для госпитализации	11
Диагностика и лечение на этапе скорой неотложной помощи	11
Диагностика и лечение на стационарном уровне	11
Медицинская реабилитация	11
Паллиативная помощь	11
Сокращения, используемые в протоколе	11
Список разработчиков протокола	11
Список рецензентов	12
Список использованной литературы	12

2. Соотношение кодов МКБ-10 и МКБ-9:

МКБ-10		МКБ-9	
Код	Название	Код	Название
K13.0	Болезни губ	–	–

3. Дата разработки протокола: 2016 год.

4. Пользователи протокола: ВОП, педиатры, стоматологи.

5. Категория пациентов: дети.

6. Шкала уровня доказательности:

А	Высококачественный мета-анализ, систематический обзор РКИ или крупное РКИ с очень низкой вероятностью (++) систематической ошибки, результаты которых могут быть распространены на соответствующую популяцию.
В	Высококачественный (++) систематический обзор когортных или исследований случай-контроль или Высококачественное (++) когортное или исследований случай-контроль с очень низким риском систематической ошибки или РКИ с невысоким (+) риском систематической ошибки, результаты которых могут быть распространены на соответствующую популяцию.
С	Когортное или исследование случай-контроль или контролируемое исследование без рандомизации с невысоким риском систематической ошибки (+). Результаты которых могут быть распространены на соответствующую популяцию или РКИ с очень низким или невысоким риском систематической ошибки (++) или (+), результаты которых не могут быть непосредственно распространены на соответствующую популяцию.
Д	Описание серии случаев или неконтролируемое исследование или мнение экспертов.

7. **Определение:** Болезни губ (хейлит) – воспаление красной каймы, СО и кожи губ. Под этим термином объединяют самостоятельные заболевания губ разной этиологии, а также их поражения как симптом других заболеваний СОПР, кожи, нарушения обмена [1,2].

8. Клиническая классификация:

I. Эксфолиативный хейлит (эксудативная, сухая форма).

II. Гландулярный хейлит (первичный простой грандулярный хейлит, гнойный грандулярный хейлит).

III. Хронические рецидивирующие трещины губы (стрептококковые трещины средней части губ), заеды (стрептококковая, микотическая, вследствие аллергической реакции на материалы зубных протезов, нарушения архитектоники).

IV. Экзематозный хейлит (поражения губ при общей экземе, контактный экзематозный хейлит, микробная экзема губ).

V. Абразивный преканцерозный хейлит Манганотти.

VI. Макрохейлит Мелькерсона-Розенталя.

9. ДИАГНОСТИКА И ЛЕЧЕНИЕ НА АМБУЛАТОРНОМ УРОВНЕ:

1) Диагностические критерии:

Жалобы и анамнеза;

Эксфолиативный хейлит

Экссудативная форма:

- отек губы;
- болезненность губ при смыкании, разговоре, при приеме пищи.

Сухая форма:

- сухость губ;
- жжение;
- наличие чешуек.

Анамнез:

- нарушения психоэмоциональной сферы;
- семейная предрасположенность;
- вредные привычки (облизывание, кусание губ).

Актинический хейлит

Экссудативная форма:

- покраснение;
- припухлость губы;
- образование пузырьков, трещин, корок.

Сухая форма:

- косметический дефект;
- образование чешуек;
- чувство дискомфорта.

Анамнез:

- процесс возникает и обостряется в весенне-летний период;
- возможно сочетание с солнечной экземой лица.

Метеорологический хейлит

- припухлость губы;
- покраснение губы;
- образование чешуек;
- чувство дискомфорта.

Анамнез:

- сочетание с повышенной сухостью кожи (себорея, нейродермит, ихтиоз и др.).

Хроническая трещина губы

- трещина на губе;
- болезненность губ;
- кровоточивость при приеме пищи, разговоре.

Анамнез:

- гиповитаминозы (недостаточность ретинола и витаминов группы В);

- индивидуальное строение губы;
- хроническая травма губы.

Атопический хейлит

- зуд губы;
- покраснение губы;
- отек губы и прилегающих участков кожи лица.

Анамнез:

- генетические факторы, обуславливающие склонность к развитию атопической аллергии. Чаще всего встречается у детей и подростков в возрасте 7 - 17 лет.

Физикальное обследование.

Эксфолиативный хейлит:

Экссудативная форма характеризуется появлением на красной кайме губ обилием чешуек и корок серовато-желтого и желтовато-коричневого цвета, которые покрывают пластом красную кайму губы от угла до угла рта, начиная от линии Клейна до середины красной каймы губ. Иногда корки достигают значительных размеров и свисают с губы в виде фартука. Полоска красной каймы губ, прилежащая к коже, а также углы рта остаются непораженными. После снятия корок обнажается ярко-красная гладкая, не кровоточащая поверхность без образования эрозий. Слизистая оболочка губ в зоне линии Клейна слегка гиперемирована и отечна.

Сухая форма характеризуется поражением исключительно красной каймы губ, имеет вид ленты, тянущейся от угла до угла и от линии Клейна до середины красной каймы губ. В зоне поражения образуются сухие полупрозрачные чешуйки серого или серовато-коричневого цвета, плотно прикрепленные центром к красной кайме и несколько отстающие по краям. Чешуйки довольно легко снимаются, и под ними обнажается застойно - красная поверхность, но без образования эрозий. Процесс никогда не переходит с красной каймы на кожу, углы рта не поражаются. Слизистая оболочка губ в зоне линии Клейна иногда немного гиперемирована.

Актинический хейлит:

Сухая форма:

- красная кайма становится сухой;
- ярко-красного цвета;
- покрывается серебристо-белыми чешуйками.

Экссудативная форма:

- на фоне отечной, ярко-красной каймы появляются пузырьки, которые быстро вскрываются, образуя эрозии, корки и трещины.

Метеорологический хейлит:

- красная кайма губ застойно гиперемированная, инфильтрированная, сухая, покрыта мелкими чешуйками.

Хроническая трещина губы:

- на красной кайме губы, как нижней, так и верхней, возникает одиночная, разной глубины, линейная трещина. Чаще она локализуется в средней части, иногда в углах рта. Может распространяться на слизистую оболочку губы, но никогда не переходит на кожу. Впервые возникшая трещина покрыта кровянистой

корочкой, окружена гиперемизированной красной каймой. Часто трещины рецидивируют на одном и том же месте, края уплотняются, огрубевают и могут ороговеть.

Атопический хейлит:

- эритема и незначительный отек красной каймы губ с одновременным воспалением прилегающих участков кожи лица и обязательным поражением углов рта, с инфильтрацией, сухостью и образованием трещин. После стихания острых воспалительных явлений появляются шелушение, лихенизация губ, сочетающиеся с сухостью и шелушением кожи лица.

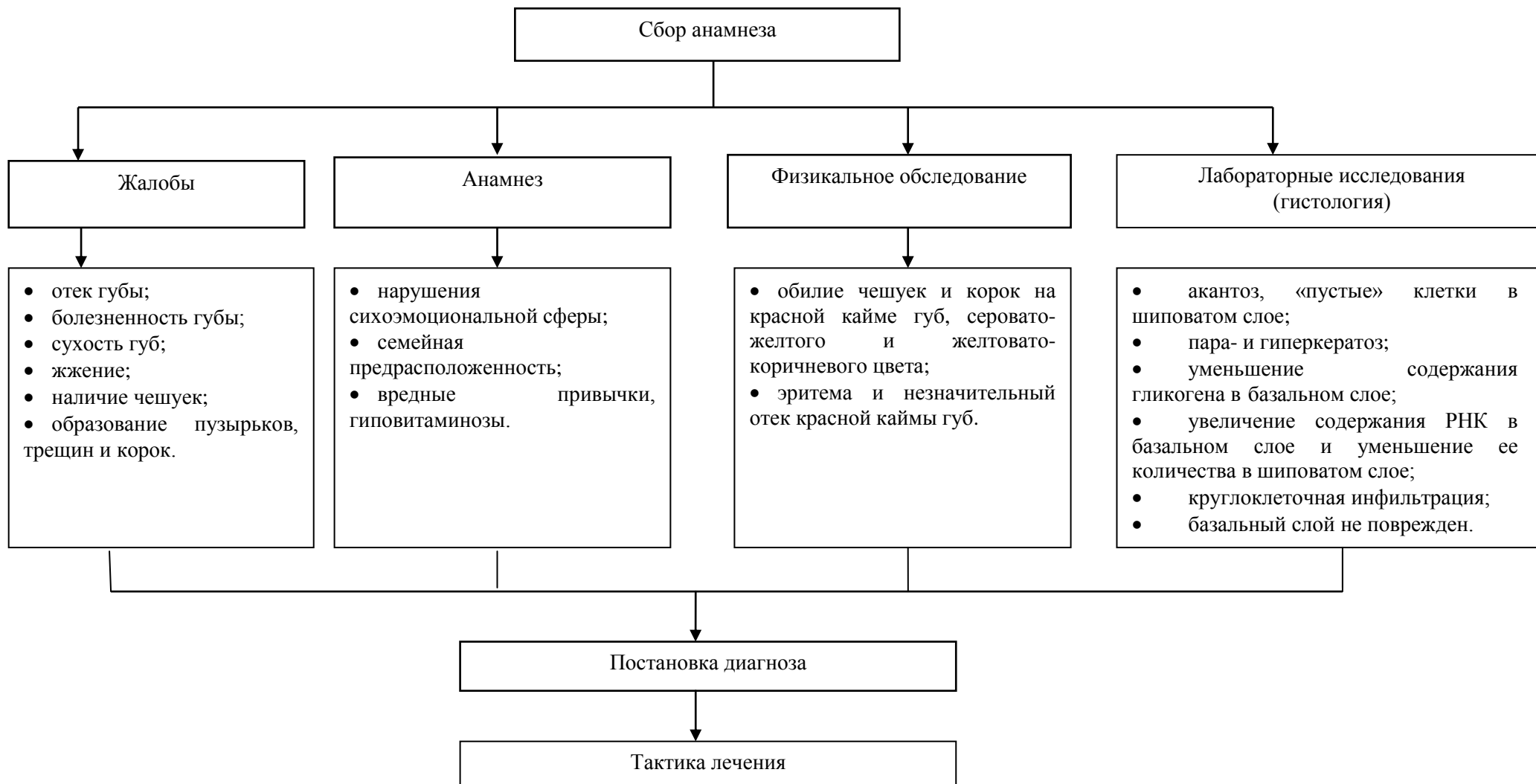
Лабораторные исследования:

- гистологическое исследование: акантоз, «пустые» клетки в шиповатом слое, пара- и гиперкератоз, уменьшение содержания гликогена в базальном слое, увеличение содержания РНК в базальном слое и уменьшение ее количества в шиповатом слое, круглоклеточная инфильтрация. Базальный слой не поврежден.

Инструментальные исследования: нет.

2) Диагностический алгоритм.

Алгоритм постановки диагноза



3) Дифференциальный диагноз и обоснование дополнительных исследований

Таблица - 1. Дифференциальная диагностика экссудативной формы эксфолиативного хейлита:

Диагноз	Обоснование для дифференциальной диагностики	Обследования	Критерии исключения диагноза
Экссудативная форма актинического хейлита	Отек губы, болезненность губ при смыкании, разговоре приеме пищи.	Вся поверхность ККГ поражена: эритема, везикулы, эрозии, корки	Обостряется в осенне-летнее время, чувствительность к ультрафиолетовым лучам
Эрозивно-язвенная форма КПЛ	Отек губы, болезненность губ при смыкании, разговоре приеме пищи	Вся поверхность ККГ и СОПР поражена язвами, эрозиями, коркам	Помимо ККГ и СОПР, наблюдаются изменения на кожных покровах всего тела
Эрозивно-язвенная форма красной волчанки	Отек губы, болезненность губ при смыкании, разговоре приеме пищи	Вся поверхность ККГ поражена: язвы, эрозии, трещины, корки	Помимо ККГ наблюдаются изменения на кожных покровах всего тела
Акантолитическая пузырчатка	Отек губы, болезненность губ при смыкании, разговоре приеме пищи.	Вся поверхность ККГ и СОПР поражена эрозиями, корками, эритема	Редкое наследственное заболевание, носящее генетический характер

Таблица – 2. Дифференциальная диагностика сухой формы эксфолиативного хейлита, метеорологического хейлита, и атопического хейлита.

Диагноз	Обоснование для дифференциальной диагностики	Обследования	Критерии исключения диагноза
Метеорологический хейлит	Сухость губ, небольшое жжение, наличие чешуек	Вся ККГ покрыта чешуйками, шелушение	Вызван метеорологическими факторами- пыль, ветер, холод, солнечная радиация

Контактный аллергический хейлит	Сухость губ, небольшое жжение, наличие чешуек	Шелушение, чешуйки, при длительном течении – трещины, покрыты вся ККГ иногда с распространением на кожу	Сенсибилизация к химическим веществам: косметические средства, зубная паста или эликсиры
Атопический хейлит	Сухость губ, небольшое жжение, наличие чешуек	Кожа губ, особенно в области углов рта покрыта чешуками	Воздействие атопических аллергенов: пищевые продукты, медикаменты, цветочная пыльца, бытовая пыль, микроорганизмы, косметические средства и др.
Сухая форма эксфолиативного хейлита	Сухость губ, небольшое жжение, наличие чешуек	Вся ККГ чешуйками, шелушение	При невротических состояниях, стрессах

4) Тактика лечения: лечение должно быть этиотропным, патогенетическим и симптоматическим, с соблюдением принципов индивидуальности, комплексности, последовательности, систематичности, активности.

Сухая форм эксфолиативного хейлита.

- санация полости рта, профессиональная гигиена;
- обучение рациональной гигиене полости рта;
- аппликации кератопластиками;
- индифферентные мази и кремы.

Экссудативная формы эксфолиативного хейлита.

- санация полости рта, профессиональная гигиена;
- обучение рациональной гигиене полости рта;
- аппликации кератопластиками;

Актинического хейлита

- местно назначают кортикостероидные мази.

Немедикаментозное лечение:

Режим III;

Стол №15.

Медикаментозное лечение:

- аппликации кератопластиками, индифферентные мази и кремы,

- аппликации кортикостероидных мазей.

Назначение	Групповая принадлежность	Название лекарственного препарата или средства/МНН	Форма выпуска, дозировка	Способ применения разовая доза
Для ускоренной эпителизации	Кератопластики	Ретинол	Капсулы	Аппликации по 20 минут 3 раза в день
Для защиты ККГ	Индифферентные мази крема	Гидрокортизон	Мазь	При выходе на улицу нанести тонким слоем на ККГ

Другие виды лечения: нет.

- психотерапия – аутотренинг, релаксация, электросон.

5) Показания для консультации узких специалистов:

- консультация аллерголога – при наличие в анамнезе аллергии;
- консультация онколога – при подозрении на онкопатологию.

6) Профилактические мероприятия:

- рациональное питание;
- уменьшение в рационе продуктов, содержащих легкоферментируемые углеводы;
- ежедневное употребление сырых овощей и фруктов, способствующих самоочищению полости рта;
- гигиеническое воспитание и обучение гигиене полости рта;
- устранение вредных привычек (облизывание губ, кусание губ, скусывание чешуек, держание во рту карандашей, ручек);

7) Мониторинг состояния пациента: наблюдения у стоматолога или ВОП по месту жительства.

8) Индикаторы эффективности лечения:

- отсутствие отека и болезненности губы;
- отсутствие чешуек и корок на губах;
- устранение патологического процесса;
- стойкая ремиссия.

10. Сокращения, используемые в протоколе:

МКБ	–	международная классификация болезни
ИГНЛ	–	излучение гелий-неонового лазера;
ККГ	–	красная кайма губ
ЛС	–	лекарственные средства
НПВС	–	нестероидные противовоспалительные средства
РКИ	–	рандомизированное клиническое исследование
РНК	–	рибонуклеиновая кислота
СОПР	–	слизистая оболочка полости рта
УФО	–	ультрафиолетовое облучение;

11. Список разработчиков протокола с указанием квалификационных данных:

- 1) Негаметзянов Нурислам Гарифзянович – доктор медицинских наук, заведующий кафедрой стоматологии и ЧЛХ Казахского медицинского университета «Высшая школа общественного здравоохранения», «Городская стоматологическая поликлиника» г.Алматы, главный врач главный внештатный детский стоматолог МЗСР РК.
- 2) Алдашева Майя Ахметовна – доктор медицинских наук, профессор кафедры стоматологии с курсом челюстно-лицевой (пластической) стоматологии. АО «Казахский медицинский университет непрерывного образования».
- 3) Жанабаева Галия Байсалкановна – кандидат медицинских наук, РГП на ПХВ «Западно-Казахстанский государственный университет имени Марата Оспанова» руководитель кафедры терапии и ортопедической стоматологии.
- 4) Суршанов Ертай Кызырович – заместитель главного врача по лечебной работе ГКП на ПХВ «Городская стоматологическая поликлиника» г.Алматы.
- 5) Ермуханова Гульжан Тлеухановна – доктор медицинских наук, профессор, РГП на ПХВ «Казахстанский национальный медицинский университет имени С.Д. Асфендиярова», заведующая кафедрой стоматологии детского возраста.
- 6) Мажитов Талгат Мансурович – доктор медицинских наук, профессор АО «Медицинский Университет Астана», профессор кафедры клинической фармакологии и интернатуры, клинический фармаколог.

12. Указание на отсутствие конфликта интересов: нет.

13. Список рецензентов:

- 1) Супиев Турган Курбанович – доктор медицинских наук, РГП на ПХВ «КазНМУ имени С.Д.Асфендиярова», профессор кафедры стоматологии и ЧЛХ ИПО.
- 2) Замураева Алма Уахитовна – доктор медицинских наук, кафедра ортопедической и детской стоматологии АО «Медицинский университет Астана».

14. Условия пересмотра протокола: пересмотр протокола через 3 года после его опубликования и с даты его вступления в действие или при наличии новых методов с уровнем доказательности.

15. Список использованной литературы:

- 1) Лекции по стоматологии детского возраста. Т.К. Супиев гАлматы 2013г.
- 2) Анисимова И.В., Недосеко В.Б., Ломиашвили Л.М. Заболевания слизистой оболочки рта и губ. – 2005. – 92 с.
- 3) Диагностика в терапевтической стоматологии: Учебное пособие / Т.Л.Рединова, Н.Р.Дмитракова, А.С.Япеев и др. – Ростов н/Д.: Феникс, 2006. -144с.
- 4) Заболевания слизистой оболочки полости рта и губ / Под ред. Проф.Е.В.Боровского, проф.А.Л.Машкиллейсона. – М.:Мед. пресс, 2001. 320с.
- 5) Зазулевская Л.Я. Болезни слизистой оболочки полости рта. Учебник для студентов и практических врачей. – Алматы, 2010. – 297 с.
- 6) Стоматология детского возраста. Л.С.Персин, В.М.Елизарова, С.В.Дьякова, Москва, 2003 г.